



金英杰医学  
JINYINGJIE.COM

直播学院

2021 **中医执业** 医师资格考试

# 核心考点精学

## 直播笔记

——金英杰直播学员**专属**——

学霸笔记:

**真题**

笔记内容:

**中医诊断学1**

适用考生:

**三师直播学员**

上课阶段:

**三师直播课-核心精讲阶段**

上课时间:

**2020年12月7日 19:00**



- 学霸笔记
- 课后总结
- 考点梳理
- 查缺补漏



上课提醒

金英杰直播学院  
专属内部资料

金英杰直播

智慧学习“医”学就会

# 金英杰直播学院

中医/中西医专业

中医诊断学 1

直播笔记

整理教辅:夏草

2020年12月7日

中医诊断学的基本**原理** 司外揣内

(助理不考) 见微知著

以常衡变

中医诊断学的基本**原则** 整体审查

四诊合参

病证结合

## 望神

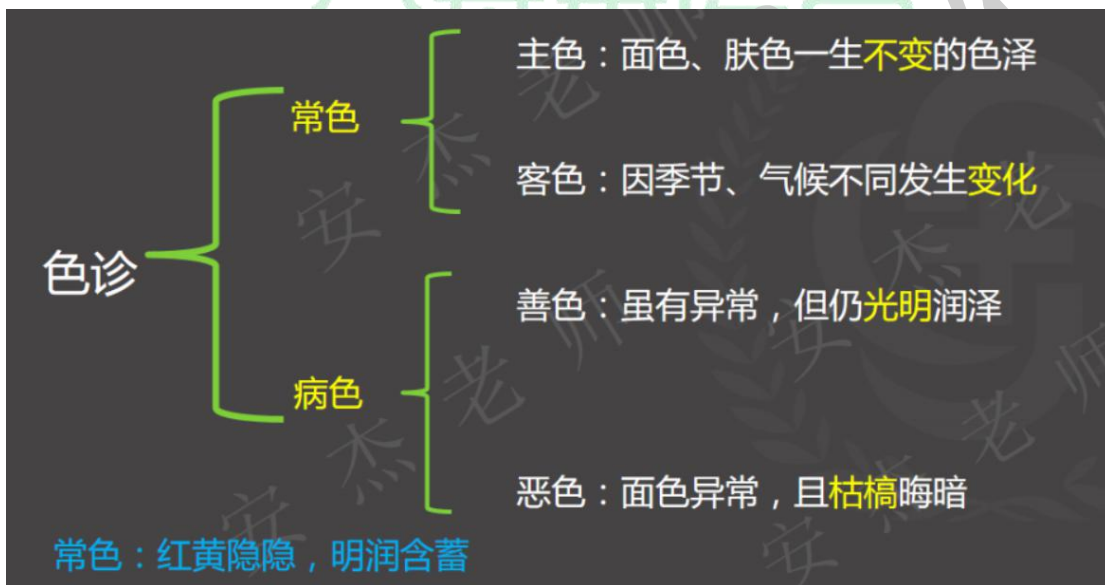
望神	神志	语言	目	面色	动作	呼吸	肌肉
得神	清楚	清晰	明亮灵活	荣润	灵活	平稳	不削
少神	不振	懒言	乏神	少华	迟缓	少气	松软
失神	不清	混乱	呆滞	无华	迟钝	微弱	瘦削
假神	面色突然 <b>颀红如妆</b> ；( <b>虚阳外越</b> ) 两目突然 <b>转亮</b> ； 言语突然 <b>言语不休</b> ，声音洪亮，精神 <b>突然转佳</b> ； 饮食突然 <b>思食</b> ，索食；( <b>除中</b> ) 脏腑精气耗竭，阴阳即将离决 病机： <b>脏腑衰竭</b> ， <b>虚阳外越</b> ( 两个方面 ) 阴盛于内，格阳于外？？？						

失神	表现
精亏神衰	精神萎靡、意识模糊、反应迟钝、面色无华、晦暗暴露、目无光彩，眼球呆滞，呼吸微弱，或喘促无力，肉削著骨，动作艰难等。
邪盛神乱	神昏谵语、躁扰不宁、循衣摸床、撮空理线；或猝然昏倒， <b>双手握固</b> ， <b>牙关紧闭</b> 等，提示邪气亢盛，热扰神明，邪陷心包；或肝风挟痰，蒙蔽清窍，阻闭经络。

### 神乱的常见表现及临床意义

神乱	脏躁	焦虑不安，时时恐惧 😊	心胆气虚，心神失养（虚证）
	狂	狂躁不安，打人毁物	阳证，痰火扰心
	癫病 痴呆	淡漠痴呆，哭笑无常	阴证，痰浊蒙蔽心神
	痫病	猝然昏倒，醒后如常	肝风夹痰上逆

### 望色



### 五色主病

#### 1. 赤色：热证、戴阳证

满面通红，为外感发热或脏腑阳盛

午后颧红，多为阴虚内热

面色苍白时有泛红如妆，为虚阳外越（格阳）

赤主虚实妆戴阳

#### 2. 黄色：主脾虚、湿证

面色萎黄，主脾虚生化不足，脾胃气虚

面色淡黄而虚浮为**黄胖**。主脾虚**湿困**

面目一身俱黄称为**黄疸**

黄儿鲜明如橘色者，属“阳黄”为**湿热困脾**

黄儿晦暗如烟熏者，属“阴黄”为**寒湿困脾**

面色青黄（苍黄）者，多属于**肝郁脾虚**

**黄主脾虚湿黄疸**

### 3. 白色主虚证（气虚、血虚、阳虚）寒证、失血证

口唇面色**淡白**无华，主失血证或血虚证

面色**晄白**者，多属于阳虚证

面色**苍白**（白中透青）者，多属阳气暴脱之亡阳证；或阴寒凝滞，血行不畅之实寒证，或大失血之证

白虚寒失血

### 4. 青色：寒证、痛证、瘀血、气滞、惊风

淡青或**青黑**——**寒盛、痛剧**

面色青灰或口唇**青紫**——心阳不振，**血脉瘀阻**

面色**青黄**——肝郁脾虚

小儿眉间、鼻柱、唇周色青——惊

**青主寒痛瘀惊风**

### 5. **黑色**主寒证、痛证、瘀证、肾虚、水饮

面黑**暗淡**者——肾**阳虚**

面黑**干焦**者——肾**阴亏虚**

眼眶周围色黑——肾虚水饮或寒湿带下

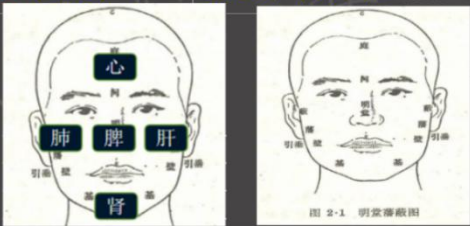
面色黧黑、肌肤甲错者——瘀血

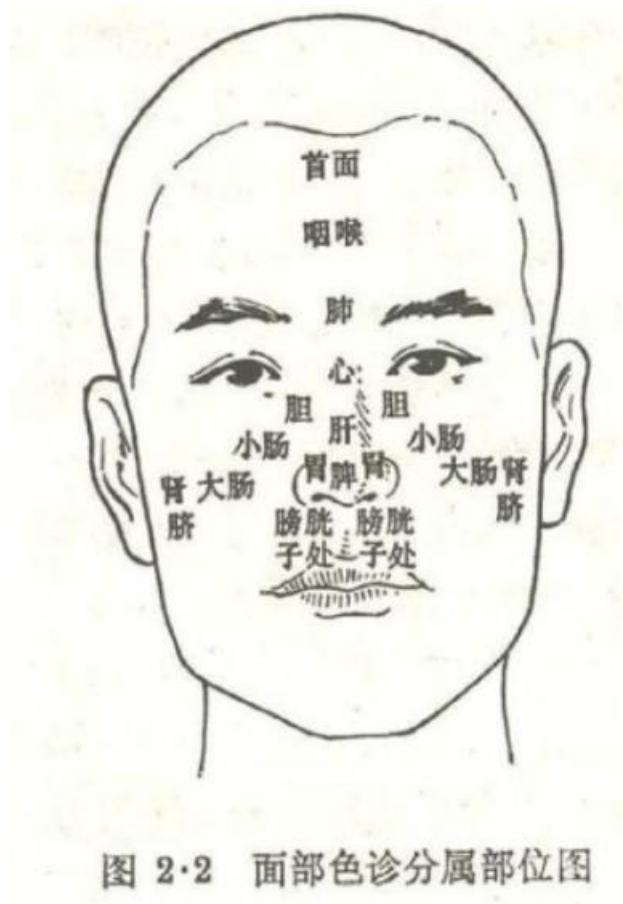黑主寒痛瘀肾水

面部色诊的意义

判断 <b>气血</b> 的盛衰	例：面色红润光泽，为气血充盛， 面色淡白无华，为气血不足； 面色晦暗青紫，多属气血瘀滞	
识别 <b>病邪</b> 的性质	面色赤多为热邪 面色白多为寒邪 面色青紫多为气滞血瘀	
确定疾病的 <b>部位</b>	1.五色与五脏的对应诊查	青——肝色；赤——心色； 白——肺色；黄——脾色 黑——肾色
	2.按照颜面的脏腑分部位诊查	
预测疾病的 <b>轻重和转归</b>	色属阴主血；常反映血液的盈亏与运行情况； 泽属阳主气；常反映脏腑精气和津液的盛衰。不论何色，凡无光泽，均属病重。 <span style="float: right;">安杰老师</span>	

按照颜面的脏腑分部位诊察

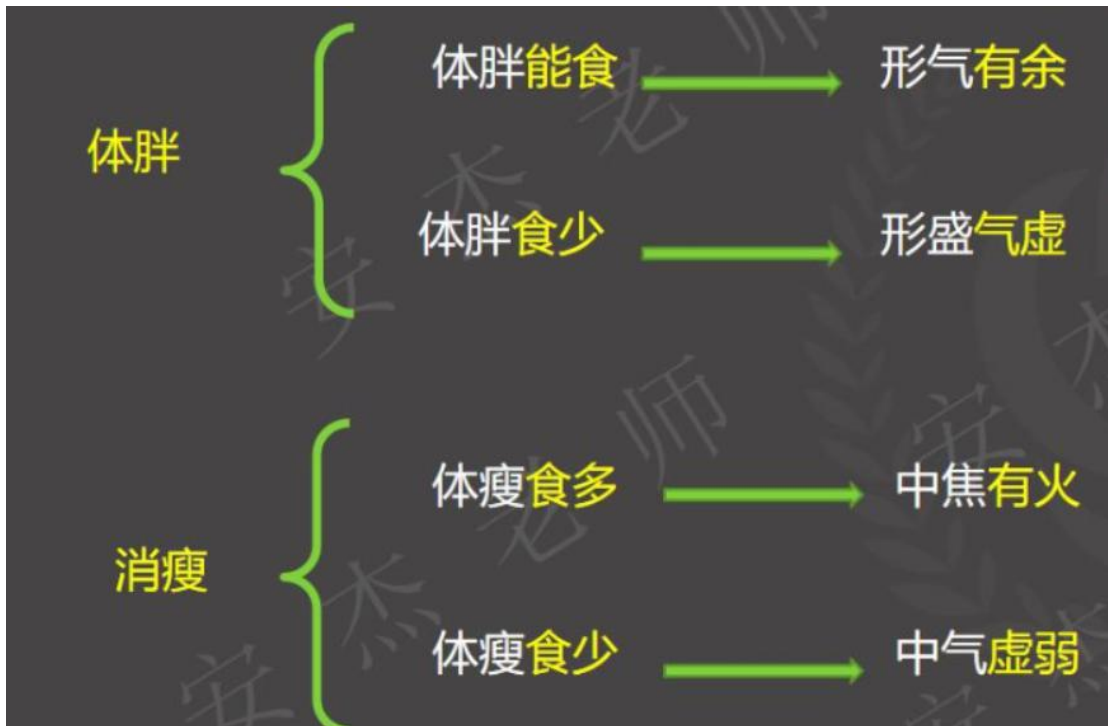灵枢五色	前额：庭、颜	庭：首面	肝部左右：胆
	眉间：阙	阙上：咽喉	(鼻端、准头、面王)：脾
	鼻：名堂	阙中(印堂)：肺	方上(鼻翼)：胃
	颊侧：藩	阙下(下极、山根)：心	中央(颧下)：侯大肠——挟大肠(颊部下方)：肾
	耳门：蔽	下极之下(年寿)：肝	面王以下(人中)：膀胱、胞宫
素问刺热	左颊——肝	 <p style="text-align: center;">图 2-1 明堂藩蔽图</p>	
	右颊——肺		
	额——心		
	鼻——脾		
	颊——肾		



望形态

望形态		
形体强弱	体强	指身体强壮，抗病力强，这种人不容易患病
	体弱	指身体衰弱，抗病力弱，这种人容易患病。
形体胖瘦	肥胖	形体肥胖，肌肉坚实，食欲旺盛——形气有余 形体肥胖，肉松皮缓，食少懒动——形盛气衰
	消瘦	形瘦食多——中焦有火 形瘦食少——中气虚弱

望形态



大肉尽脱=精气衰竭

(了解)

姿态异常			
动静异常	坐姿	坐而喜伏	肺虚气少
		坐而喜仰	肺实气逆

姿态异常			
动静异常	坐形	坐而喜仰，但坐不得卧，卧则气逆，	咳喘肺胀；或水饮停于胸腹（肺实气逆）
		坐而喜俯，少气懒言，	体弱气虚
		但卧不得坐，坐则神疲或昏眩，	气血俱虚，夺气脱血，或肝阳化风
	卧式	坐时常以手抱头，头倾不能昂，凝神熟视	精神衰败
		卧时常向外，躁动不安，身轻能自转侧	阳证、热证、实证
		卧时喜向里喜静懒动，身重不能转侧，	阴证、寒症、虚证
	蜷卧缩足，喜加衣被者	虚寒证	
	仰卧伸足，掀去衣被	实热证	
	咳逆倚息不得卧 卧则气逆，	肺气壅滞，或心阳不足，水气凌心，或肺有伏饮	



姿态异常		
病人脸、面、唇、指（趾）不时颤动者，	外感热病——动风预兆 内伤杂病——气血不足，筋脉失养，虚风内动	
四肢抽搐，角弓反张，颈项强直，两目上视	小儿惊风、痫证、破伤风、子痫、马钱子中毒	
异常动态	猝然昏倒，不省人事，四肢抽搐，口吐白沫，口中有怪叫声	痫病
	恶寒战栗（寒战）	疟疾发作、战汗
	肢体痿软无力，行动不灵而无痛（松） 关节拘挛，屈伸不利（紧）	痿病 痹病
	儿童手足伸曲扭转，挤眉眨眼，呶嘴伸舌，	气血不足或风湿内侵



望头面五官

1.望头发
2.面肿、腮肿及口眼喎斜
3.目的脏腑分属，望目色、目形、目态
4.望口、唇、齿、龈
5.望咽喉

头发	表现	所主病证
发黄	1. 小儿头发稀疏黄软枕后发稀	肾精亏损
	2. 小儿发结如穗，枯槁无泽，伴面黄肌瘦	疳积病
发白	1. 青少年发白伴有耳鸣、腰酸等	肾虚
	2. 伴有失眠健忘 <span style="border: 1px solid red; padding: 2px;">三劳??</span>	劳神伤血
脱发	突然片状脱发（斑秃）	血虚受风
	青壮年头发稀疏易落，有眩晕、健忘、腰膝酸软	肾虚
	头发已脱，头皮瘙痒、多屑多脂者	血热化燥

面肿的临床表现及意义	
颜面浮肿发病迅速者	外感风邪，肺失宣降——阳水
下肢浮肿明显，面色白，发病缓慢	脾肾阳虚，水湿泛滥——阴水
颜面浮肿，兼见面唇青紫，心悸气喘，不能平卧	心肾阳虚，血行瘀滞，水气凌心

面部浮肿，多见于水肿病，常是全身水肿的一部分

腮肿的临床表现及意义	
<p><b>作腮</b></p> <p>指一侧或两侧腮部以耳垂为中心肿起，边缘不清，局部灼热疼痛的症状</p>	为外感温毒之邪所致。多见于儿童属于传染病
<p><b>发颐</b></p> <p>指颞下、颌上、耳前发红肿起，伴有发热、疼痛症状</p>	为少阳、阳明热毒上攻所致

口眼喎斜的临床表现及意义	
<p><b>口僻</b></p> <p>单见口眼歪斜，面肌患缓健急、患侧目不能合，口不能闭不能皱眉鼓腮</p>	风邪中络（牵正散）
<p><b>中风</b></p> <p>口眼歪斜兼半身不遂</p>	中风病（补阳还五汤）

目的脏腑分属，望目色、目形、目态的主要内容及临床意义

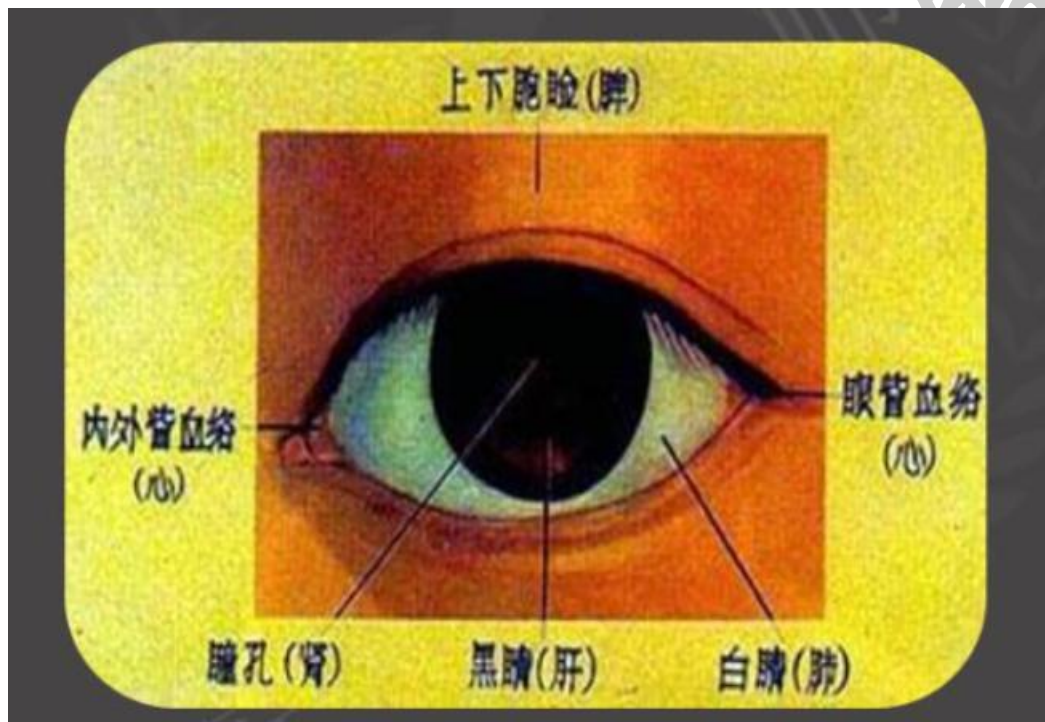
目眦——心(血轮)

白睛——肺(气轮) (巩膜)

黑睛——肝(风轮) (虹膜)

瞳仁——肾(水轮)

眼睑——脾(肉轮)



望目色

特征		临床意义	
目赤肿痛	白睛发红	实热证	肺火或外感风热
	两眦赤痛		心火上炎
	眼缘赤烂		脾有湿热
	全目赤肿		肝经风热
白睛发黄		黄疸	
目眦淡白		血虚、失血	
目胞色黑晦暗		肾虚	
黑睛灰白混浊		目翳	

安杰老师

望目形	
1.目胞浮肿	为水肿的常见表现
2.眼窠凹陷	伤津耗液，气血不足
3.眼球突出	眼球突出兼喘满上逆者属于肺胀，为痰浊阻肺、肺气不宣； 眼球突出兼颈前微肿，急躁易怒者，为瘰疬，因肝郁化火、痰气壅结所致。
4.胞睑红肿	睑缘肿起结节如麦粒，红肿较轻者，为针眼； 胞睑漫肿，红肿较重者，称为眼丹； 风热邪毒 脾胃湿热上攻

望目态	描述
望目态	瞳孔缩小：川乌、草乌、有机磷农药及吗啡、氯丙嗪中毒
	瞳孔散大：颅脑损伤、出血、中风病，青风内障或颠茄类中毒等
	目睛凝视：两眼固定不能转动——肝风内动
	固定前视者，称瞳目直视；
	固定上视者，称戴眼反折；
	固定侧视者，称横目斜视；
	睡眠露睛：脾气虚弱，气血不足，吐泻伤津，慢脾风
	胞睑下垂：又称睑废，双侧（脾肾）单侧（外伤）

安杰老师

望口——口之形色		
口角流涎	小儿——脾虚湿盛 成人——中风口歪不能收摄	
口糜	口腔肌膜糜烂成片，口气臭秽	湿热内郁
口疮	唇内或口腔肌膜上出现“灰白色的小溃疡”周围红晕，局部疼痛	心脾二经积热
鹅口疮	小儿口腔，舌上出现片状白屑，状如鹅口者	感受邪毒 心脾积热

(了解)

口之 动态	口张	虚证（状如鱼口，但出不入，则为肺气将绝）
	口噤	实证 中风、痫病、惊风、破伤风
	口撮	小儿脐风
	口喎	风邪中络，或中风病的中经络
	口振	温病、伤寒欲作汗时，或疟疾发作时
	口动	胃气虚弱
	口角掣动不止	热极生风或脾虚生风

安杰老师

JINYINGJIE.COM

**望唇（唇之色泽）**

唇色红润	此为 <b>正常人</b> 的表现，说明胃气充足
唇色淡白	多属血虚或失血
唇色淡红	多为血虚或气血两虚
唇色深红	多属热证
口唇赤肿而干	多为热极
口唇樱桃红色	多见于煤气中毒
口唇青紫	多属瘀血
口唇青黑	多为冷极、痛极

**注意：结合五色主病**

唇之形态	
口唇干裂	为津液损伤多属燥热伤津或阴虚液亏
口唇糜烂	多为脾胃积热上蒸
唇内溃烂	其色淡红:为虚火上炎
唇边生疮	为心脾积热
唇角生疔	麻木痒痛多为锁口疔、 人中中部生疔多为人中疔
人中满唇反	久病而人中沟变平口唇翻卷不能覆齿称“人中满唇反”为脾气将绝属病危*****

安杰老师

望齿——牙齿色泽	
牙齿洁白润泽	是津液内充、肾气充足
牙齿干燥	胃阴已伤
牙齿光燥如石	阳明热盛，津液大伤
牙齿燥如枯骨	肾阴枯涸，精不上荣见于温热病的晚期
牙齿枯黄脱落	骨绝
齿焦有垢	胃肾热盛但气液未竭
齿焦无垢	胃肾热甚气液已竭

(了解)

牙齿动态	
牙关紧急	多属风痰阻络或热极生风
咬牙啮齿	为热盛动风
睡中啮齿	多因胃热或虫积所致也可见于正常人

了解

牙龈色泽 😊	
牙龈淡红而润泽	为胃气充足气血调匀
牙龈淡白	多为血虚或失血
牙龈红肿疼痛	多为胃火亢盛

牙龈形态	
齿衄	齿缝出血，痛而红肿多为胃热伤络 若不痛不红微肿者多为气虚或肾火伤络
牙宣:	龈肉萎缩，牙根暴露，牙齿松动多属肾虚或胃阴不足（虚）
牙周	牙龈溃烂流腐臭血水多因外感疫疠之邪积毒上攻所致（实）

(了解)

望咽喉色泽	
咽部深红，肿痛明显	属于实热证，多为肺胃热毒壅盛所致
咽部嫩红，肿痛不显	属于虚热证。由肾阴亏虚、虚火上炎所致。
咽喉淡红漫肿	痰湿凝聚所致 *****

望咽喉形态		
乳蛾	喉核红肿肥大，形如乳头或乳蛾，表面有脓点，咽痛不适	肺胃热盛，或虚火上炎
喉痹	咽喉部红肿高突，疼痛剧烈，吞咽困难为，为喉痹	热毒客于咽喉所致。
溃烂	咽部溃烂，分散者	肺胃之热轻浅或虚火上炎
	溃烂成片或洼陷者	肺胃热毒壅盛
伪膜: *****	咽部溃腐日久，周围淡红或苍白者	多属虚证
	咽部溃烂处上覆白腐形如白膜者 如伪膜松厚容易拭去去后不复生	肺胃热浊上壅于咽证较轻
成脓	伪膜坚韧不易剥离重剥则出血或剥去随即复生	重证多是白喉又称“疫喉”因肺胃热毒伤阴而成属烈性传染病
	咽喉局部红肿高突有波动感压之柔软凹陷压之坚硬	已成脓 未成脓

安杰老师



望躯体四肢 (助理不考) (了解)

1. 望颈项
2. 望四肢

望颈项		
瘰疬	颈部结喉处有肿物突起，或大或小，或单侧或双侧，可随吞咽移动	多由肝郁气结痰凝所致或地方水土有关
瘰疬	颈侧颌下肿块如豆，累累如串珠，	肺肾阴虚、虚火灼津结成痰核感受风火时毒

(了解)

望颈项		
项强	项强伴有恶寒发热	风寒侵袭太阳经、经气不利
	不能前屈兼壮热神昏抽搐	温病火邪上攻或脑髓有病所致
	项强不适兼头晕	阴虚阳亢或经气不利
	睡眠之后项强而痛并无他苦者	为落枕由于睡姿不当项部经络气滞所致
项软	头项软弱抬头无力谓之“项软” 属正气虚精气不足 见于小儿多属先天不足发育不良为小儿“五软”之一若见于久病重病者属脏腑精气衰竭	
颈脉搏动	指在安静状态下出现颈部人迎脉跳动明显可见于肝阳上亢或血虚重证者。	
颈脉怒张	指颈脉脉管明显胀大平卧时更甚多见于心血瘀阻、肺气壅滞及心肾阳衰、水气凌心者	

知识点延申:

五软 小儿头软、项软、手足软、肌肉软、口

五迟 立迟、行迟、发迟、齿迟和语迟。

望四肢外形		
四肢萎缩	气血亏虚或经络闭阻，肢体失养	
肢体肿胀	四肢红肿疼痛	热毒血瘀
	足部或下肢肿兼全身浮肿	水肿
	下肢肿胀，皮肤粗厚如橡皮	丝虫病
膝部肿大	膝部红肿热痛，屈伸不利	热痹为风湿郁久化热
	膝部肿大而股胫消瘦者	鹤膝风，寒湿内侵，气血亏虚所致
下肢畸形	直立时两踝并拢而两膝分离	“膝内翻”（O型腿）
	两膝并拢而两踝分离	“膝外翻”（X型腿）
	踝关节呈固定内收位	足内翻
	踝关节呈固定外展位	足外翻
小腿青筋	小腿青筋暴露，形似蚯蚓	寒湿内侵，络脉血瘀所致

安杰老师

望四肢动态	
手足颤动	血虚筋脉失养或饮酒过度所致，也可由肝风内动所致
四肢抽搐	肝风内动
手足蠕动	阴虚风动
肢体痿废	精津亏虚或湿热浸淫筋脉失养所致 若双下肢痿废不用者多见于截瘫患者
扬手掷足	热病中，神志昏迷，手足躁动不宁——热扰心神
循衣摸床 撮空理线	病重失神

安杰老师

望皮肤色泽		
皮肤发赤	发于头面者为抱头火丹	五色，讲过了 一片红，边界清——丹毒
	发于小腿足部者名流火	
	发于全身游走不定者名赤游丹	
	发于上部者，多为风热化火，发于下部者多因湿热化火，亦可外伤染毒引起。	
皮肤发黄	黄色鲜明如橘皮者为阳黄——湿热熏蒸	皮肤、面、目、爪甲皆黄者为黄疸
	黄色晦暗如烟熏为阴黄——寒湿阻遏	
皮肤紫黑	面、手、乳晕、腋窝、外生殖器口腔黏膜等处呈弥漫性棕黑色改变者多为黑疸由劳损伤肾所致 周身皮肤发黑亦可见于肾阳虚的人	
皮肤白斑	四肢、面部等处出现白斑，大小不等，界限清楚，病程缓慢者，为白驳风，多因风湿侵袭，气血失和，血不荣肤所致。	

望斑疹*****		
斑	皮肤出现深红色或青紫色、片状斑块，平铺于皮肤下，抚之不得手，压之不褪色者	
疹	形如粟粒，色红而高起，摸之碍手，压之褪色	
疹	风疹	疹色淡红，细小稀疏，皮肤瘙痒，时发时止 外感风邪
	瘾疹	淡红或淡白色丘疹，大小形态各异，瘙痒，搔之融合成片，高出皮肤，时发时止 营血虚而风邪中于经络，或身体过敏
	麻疹	色如桃红，形似麻粒，先见于耳后发际，渐延及颜面、躯干和四肢，疹发透彻后，按出疹顺序依次消退 外感时邪疫毒，儿科常见传染病

### 望排出物

1. 观察痰、涕
2. 观察呕吐物

望痰	
热痰	痰黄黏稠，坚而成块
寒痰	痰白而清晰，或有灰黑点
湿痰	痰白滑而量多，易咯出
燥痰	痰少而黏，难于咯出
痰中带血，色鲜红，热伤肺络—肺阴亏虚、肝火犯肺	
咳吐脓血腥臭痰—肺痈	

安杰老师

望涕		
清涕	新病鼻流清涕	外感风寒
浊涕	鼻流浊涕	外感风热
鼻鼽	阵发性清涕，量多如注，伴喷嚏频作	风寒束于肺卫所致
鼻渊	久流浊涕，质稠量多、气腥臭	湿热蕴阻

白芷、细辛、辛夷、苍耳子

望呕吐物（助理不考）		
寒呕	呕吐物清稀无臭味	生姜、干姜、炮姜、吴茱萸，半夏、丁香
热呕	呕吐物秽浊酸臭	芦根、竹茹、枇杷叶、白茅根
伤食	呕吐酸腐夹不化食物	
痰饮停胃	呕吐清水痰涎胃内有振水声者	苓桂术甘汤
肝胆湿热 或郁热	呕吐黄绿苦水	龙胆泻肝汤
胃有积热或 肝火犯胃	呕吐鲜血或紫暗有块夹有食物残渣者多	

安杰老师

## 望小儿指纹的方法及其正常表现

### 望小儿指纹的方法

向光 家长抱小儿面向光亮处

握指 医生用左手拇指和食指固定小儿食指

推擦 医生以右手拇指从小儿食指指尖向指根部以轻柔适中的力度推擦几次，观察络脉的形色变化

### 正常的表现

正常指纹在食指掌侧（桡侧）前缘，隐隐显露于掌指横纹附近，纹色浅红略紫色，呈单支，且粗细适中。

小儿食指络脉病理变化的临床意义				
三关测轻重	风关	邪气入络	直达指端（透关射甲） ——病情凶险	
	气关	邪气入经		
	命关	邪入脏腑		
浮沉分表里	浮而显露-病邪在表	外感表证	青惊白是疳	
	沉隐不显	内伤里证		
红紫辨寒热	食指络脉鲜红		外感表证	安杰老师
	食指络脉紫红		里热证	
	食指络脉淡白		脾虚、疳积	
	食指络脉紫黑		血络郁闭，证属病危	
	食指络脉色青		疼痛、惊风	
淡滞定虚实	浅淡而纤细	多属虚证	安杰老师	
	浓滞而增粗	多属实证		



金英杰医学  
JINYINGJIE.COM

医学培训知名品牌  
致力于建立完整的医学服务产业链



金鹰直播课



王牌直播课



王牌联盟班



上课提醒

医学优选,金英杰教育

全国免费咨询热线: 400-900-9392 客服及投诉电话: 400-606-1615

地址: 北京市海淀区学清路甲38号金码大厦B座22层



中医金鹰



中医王牌重读



中医王牌退费



课表公众号



中西医金鹰



中西医王牌重读



中西医王牌退费

